

# Comunicación Oral

Superficie ocular / Lentes de contacto

17-02-2012 • 10:30 - 10:50 → Sala N-101

## Evaluación de criterios de severidad del grado de metaplasia escamosa por citología de impresión conjuntival y corneal en dos poblaciones diferentes

### Autores:

Mora Valencia, Matilde - Valencia <sup>(1)</sup>, Lopez-Alemanys, Antonio - Valencia <sup>(2)</sup>

Instituciones: <sup>(1)</sup> Universidad Antonio Nariño, Bogotá, Colombia. <sup>(2)</sup> Universitat de Valencia, Valencia, España.

### OBJETIVO

Evaluar las características de severidad del grado de metaplasia escamosa (ME), conjuntival y corneal de una población multiétnica colombiana versus una población mediterránea española.

### MATERIALES Y MÉTODO

Un total de 200 ojos de 100 pacientes evaluados, sin antecedentes de patología ocular o sistémica, 50 sujetos por cada población, habitantes todos de la cuenca mediterránea (Alicante, Murcia, Valencia y Cataluña), se sometieron a una citología de impresión de conjuntivas superior e inferior y córneas de ambos ojos.

Con anestesia bilateral se tomó la muestra, obteniendo 1 o 2 capas celulares en conjuntivas superior e inferior y 1 capa en córnea, mediante papel de acetato de celulosa Millipore HAWP010. Las células fueron teñidas con PAS-hematoxilina, acorde a los protocolos de Rivas y IOBA modificados, y posteriormente fotografiadas y analizadas al microscopio óptico, usando para su conteo el programa Image J.

Se correlacionó el número de células caliciformes por 1 mm<sup>2</sup> en conjuntiva, comparándolo con las clasificaciones de OROZA (2000) y relación Núcleo-Citoplasma (N:C) corneal de Murube-Rivas (2003).

### RESULTADOS

Edades comprendidas entre 12 y 42 años, promedio 29.9 colombianos (SD 8.37) y 24.42 españoles (SD 5.78).

Estos fueron estadísticamente clasificados en 5 grados. La correlación morfométrica y morfológica determinó 4 grados de alteraciones progresivas de ME del Grado 1 al Grado 4, más un Grado 0 de normalidad y combinaciones de grados entre las conjuntivas superior e inferior en el mismo ojo.

Simultáneamente, analizamos la relación N:C de córneas de ambos ojos de las dos poblaciones.

Se evidenció una disminución significativa de células caliciformes en ambas poblaciones con mayor pérdida en la colombiana (Figura 1). El 89% de los ojos colombianos se encontraba entre los Grados 3 y 4 de metaplasia escamosa, comparada con el 31% (Figura 2) de la población mediterránea. Solamente se encontró un ojo español morfológica y morfométricamente normal, que corresponde al 0.5% del total de la muestra.

De modo contrario, la relación N:C corneal (Figuras 3 y 4) se evidenció más homogénea en la población colombiana, existiendo G0 y G1 en el 20% de los ojos, comparándolo con un 10% de la población española que presentó valores más graves de daño por ojo seco.

### CONCLUSIONES

– La muestra mediterránea presenta mayor homogeneidad y grados menos severos de metaplasia escamosa conjuntival, pero mayor grado de metaplasia escamosa corneal.

– En los 200 ojos evaluados se preserva mejor la córnea del ojo derecho versus la del izquierdo en las dos poblaciones.



– La conjuntiva inferior de ambos ojos revela un mejor estado en número de células que la conjuntiva superior.

– El aumento del ojo seco es una alteración en la población estudiada, que evidencia situaciones que valdría la pena considerar, como condiciones atmosféricas adversas, factores de procedencia geográfica, consideraciones de tipo económicas o étnicas.

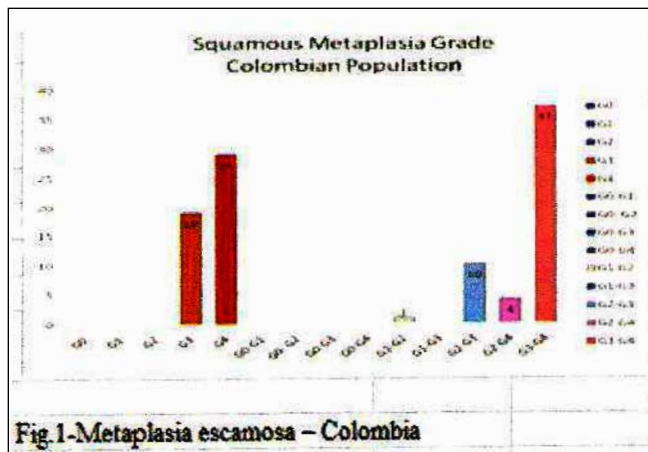


Fig.1-Metaplasia escamosa – Colombia

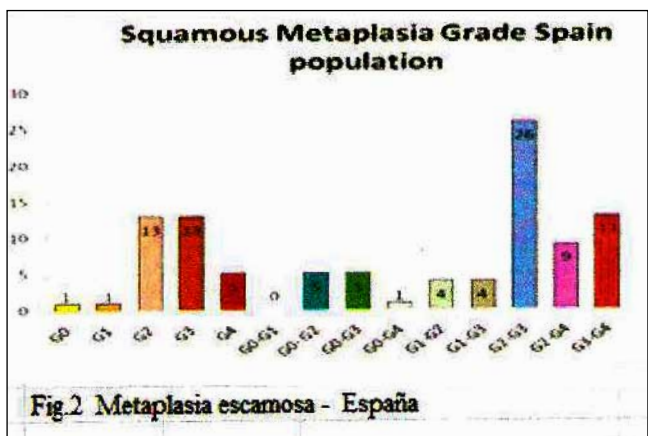


Fig.2 Metaplasia escamosa - España

