

Comunicación en e-póster

Superficie ocular / Lentes de contacto

18-02-2012 • 10:30 - 10:45 → T 12 • 087

Adaptación de lentes de contacto gas permeable de geometría especial oblata para queratocono

Autores:

Garrido Tundidor, José Luis - L'Hospitalet (Barcelona) ⁽¹⁾,
Marín Gormaz, Montse - L'Hospitalet (Barcelona) ⁽¹⁾

Instituciones: ⁽¹⁾ Conóptica.

ANTECEDENTES Y OBJETIVO

Paciente de 21 años intervenido en julio de 2010 de queratoplastia en OD (AVS/C 0.1; AVgafa 1) y portador en el OI de lentes de contacto GP de diseño especial de queratocono tórica externa (KAKC-F-VPT) (AV CLC 0.8). Se realiza la cuarta revisión semestral de la adaptación, en la que decidimos readaptar el OI, y, a la espera de decisión oftalmológica, de momento no se realiza readaptación de LC en ojo derecho.

En la biomicroscopía del OI con lente de contacto se observa un ligero contacto de la LC en el ápex del cono. Fisiológicamente se visualiza depresión epitelial, estrías, opacidades y un marcado adelgazamiento corneal en la zona del ápex del cono. Estos hallazgos fisiológicos ya eran visibles, pero en un grado menor, al inicio de la adaptación.

Con el objetivo de preservar la integridad y disminuir la presión sobre la zona del ápex del cono, se readapta una lente de diseño especial oblato para queratocono (KAKC-PRO®).

MATERIAL Y MÉTODOS

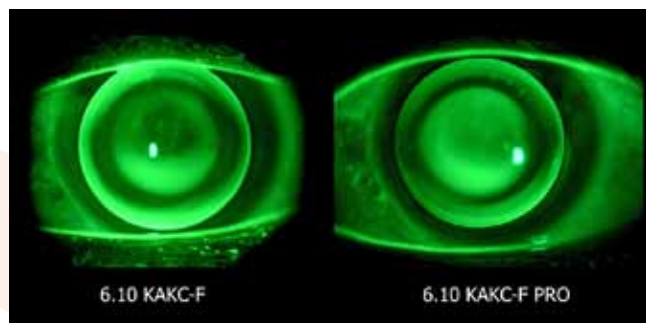
Mediante topógrafo corneal se evalúa la superficie anterior de córnea y se calculan las lentes de prueba. El OI presenta un astigmatismo irregular de 16°x -2.70 D con una queratometría a 3 mm de 16° (6.08x5.80). La localización de la ectasia corneal es central, el radio en el ápex es de 5.59 mm y la excentricidad media a 30° sagitales es 1.03.

En la exploración biomicroscópica se destacan estrías, opacidades y un marcado adelgazamiento corneal en la zona del ápex del cono. Presenta tinciones positivas en la zona del ápex corneal de tipo 2, profundidad 2 y extensión 1 (área 1) (escala CCLRU) y una zona de depresión epitelial con mayor fluorescencia.

El diseño especial oblato para queratocono (KAKC-PRO®) se caracteriza por tener una zona óptica esférica de excentricidad negativa, permitiendo aumentar la sagita de la lente en la zona del ápex del queratocono sin necesidad de cambiar el radio central de la lente (Imagen 1).

RESULTADOS

Se readapta lente de contacto GP de geometría oblata de toro externo para queratocono (KAKC-F-VPT-PRO®) en OI, obteniendo una mejora de la agudeza visual (AV previa= 0.8 // AV LC readaptada = 1). El fluoresceinograma estático describe un adecuado patrón de fluoresceína, un correcto alineamiento en la periferia media de la córnea, un correcto levantamiento de borde y una adaptación central donde se logra evitar una presión excesiva en el ápex del cono. De esta forma se consigue respetar la fisiología corneal en la zona del ápex de la ectasia.





CONCLUSIONES

La adaptación de lentes de contacto GP de geometría oblata para queratocono se presenta como una alternativa a los diseños prolatos. Con estos nuevos diseños se consigue

controlar de forma específica la profundidad sagital en la zona del ápex del queratocono, aportando un mayor respeto de la fisiología ocular sin necesidad de cerrar el r0. En este caso clínico, destacamos la mejora de la agudeza visual obtenida con la nueva geometría.