

Comunicación en e-póster

Patología / Farmacología

18-02-2012 • 10:45 - 11:00 → T 1 • 233

Neuropatía óptica isquémica anterior no arterítica como hallazgo casual en paciente con infarto cerebral

Autores:

Simó-Giner, Irene - Denia ⁽¹⁾, Scotto Di Tella Manresa, Genoveva - Denia ⁽¹⁾, Agullo-Campoy, Noelia - Denia ⁽¹⁾, Díaz-Barrón, Andrea - Denia ⁽¹⁾, Mobayed-Jafar, George - Denia ⁽¹⁾

Instituciones: ⁽¹⁾ Hospital Marina Salud, Denia.

INTRODUCCIÓN AL CASO

Presentamos el caso de una neuropatía óptica isquémica anterior no arterítica (NOIANA) como diagnóstico casual en un paciente con antecedentes de infarto cerebral. La relevancia del caso radica en la ausencia de síntomas oftalmológicos por parte del paciente, lo que solo sucede en un 30% de las NOIANAS.

HISTORIA CLÍNICA

Paciente varón de 67 años de edad que acude a control rutinario de glaucoma. Los antecedentes a destacar son glaucoma crónico, ex fumador, hipertensión arterial (HTA) e infarto de la arteria cerebral media derecha hace un mes con paresia del hemisferio izquierdo residual y en tratamiento con antiagregantes.

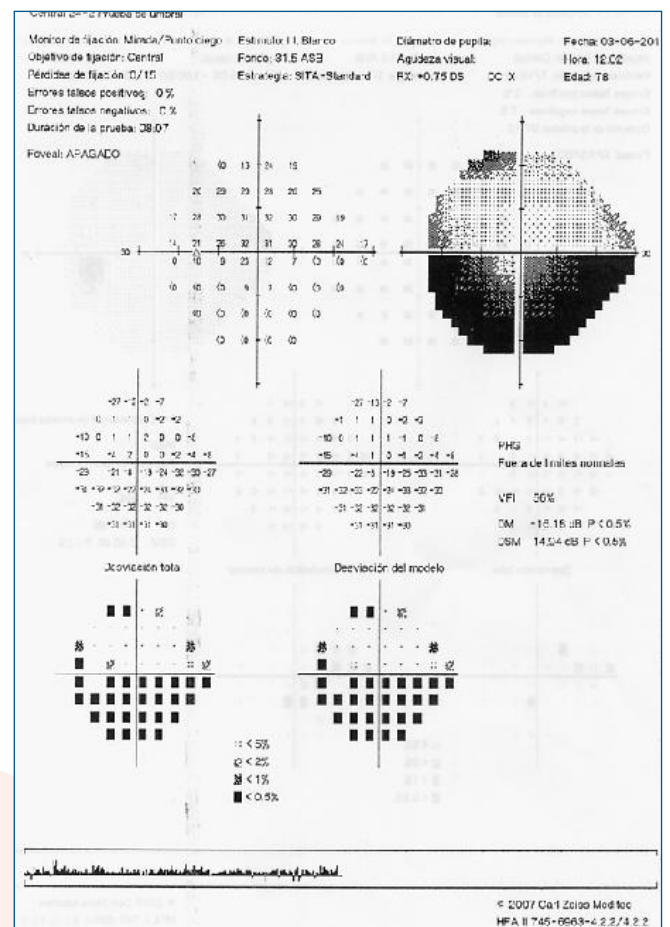
EXPLORACIÓN FÍSICA

Agudeza visual (AV) de 1 en ojo derecho (OD) y de 0'9 en ojo izquierdo (OI). Presión intraocular (PIO) de 12 mmHg. Polo anterior normal. Los reflejos pupilares presentan un defecto pupilar aferente relativo (DPAR) en el OI. El fondo de ojo muestra una papila normal en el OD y una palidez papilar de predominio superior en el OI.

EXPLORACIONES COMPLEMENTARIAS

Ante el hallazgo de un DPAR y de una palidez papilar sectorial no glaucomatosa en OI, solicitamos una campimetría visual y se

aprecia un defecto altitudinal inferior en OI. Nos remitimos a las pruebas de imagen ya realizadas hace un mes, tales como la tomografía axial computerizada (TAC) y la resonancia magnética nuclear (RMN), en las que se aprecia un infarto agudo en el lóbulo occipital y parietal posterior derechos.





DIAGNÓSTICO

Debido a que la localización del infarto no es compatible con el defecto campimétrico del paciente, a la buena agudeza visual del OI, a la ausencia de otra sintomatología y a los antecedentes, concluimos que se trata de una NOIANA antigua.

TRATAMIENTO

No existe consenso sobre el tratamiento de la NOIANA. Debido al infarto cerebral, el paciente ya está siendo tratado con antiagregantes, por lo que decidimos mantenerlo igual.

El riesgo de presentar una NOIANA en el ojo contralateral a los cinco años es de un 15%, por lo que el paciente deberá realizar seguimiento en oftalmología y un control adecuado de los factores de riesgo (HTA).

CONCLUSIONES

La NOIANA es la neuropatía óptica más frecuente en pacientes por encima de 60 años y con factores de riesgo típicos. Clásicamente se manifiesta con pérdida súbita e indolora de agudeza visual y con recuperación parcial posterior. En este caso se trata de un hallazgo casual, puesto que el paciente no manifestó clínica oftalmológica.