

Comunicación en e-póster

Patología / Farmacología

17-02-2012 • 09:45 - 10:00 → T 5 • 396

Opacificación de la cápsula posterior postcirugía de cataratas. A propósito de un caso clínico

Autores:

García Garrigós, Ángel - Granada ⁽¹⁾, Martínez, Hadi - Granada ⁽¹⁾

Instituciones: ⁽¹⁾ Opticas Claravisión SL.

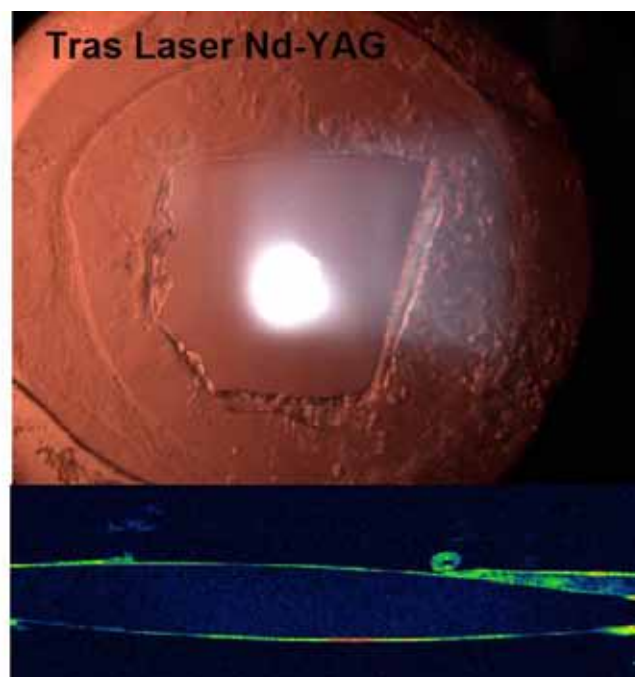

teriales de las lentes intraoculares, aún es la complicación más frecuente en el postoperatorio tardío, siendo muchos los factores que están relacionados con su aparición: quirúrgicos (inflamación, capsulorrexis,...), diseño y material de la LIO, centrado de la LIO, edad, historia ocular (glaucoma, uveítis, pseudoexfoliación, miopía magna) y médica del paciente...

INTRODUCCIÓN DEL CASO

Pese a que la opacificación de la cápsula posterior tras cirugía de cataratas es cada vez menos común, debido al avance de las técnicas quirúrgicas, así como de los diseños y ma-

HISTORIA CLÍNICA

Mujer de 70 años aquejada de pérdida de audición y de visión progresiva bilateral en visión de lejos y cerca. Resto de la historia propia y familiar sin relevancia clínica.





EXPLORACIÓN CLÍNICA Y DIAGNÓSTICO

La biomicroscopía muestra cataratas corticonucleares avanzadas en AO, siendo la AV (lejos) OD=20/50 y OI=20/40.

PRUEBAS COMPLEMENTARIAS

El hemograma y los análisis del sistema auditivo no muestran relación con la aparición de dichas cataratas.

TRATAMIENTO Y EVOLUCIÓN

Se decide cirugía extracapsular de cristalino por facoemulsificación, colocando lentes intraoculares de cámara posterior de distinto material y diseño en cada ojo. En primer lugar se opera el OD, y tras dos meses se realiza la operación del OI. La AV al mes de cada cirugía fue de 20/20- para cada ojo. La cara anterior de la LIO del OI mostraba pequeños focos de células gigantes sin afectación de la función visual ni de la integridad ocular. Sin embargo, al año de la operación, la paciente presentaba diplopía monocular, y la AV en el OD

había descendido a los valores previos a la cirugía. La biomicroscopía mostró opacificación moderada de la cápsula posterior por displasia de células epiteliales residuales del cristalino (Perlas de Elschnig), afectando al eje visual, por lo que se decide realizar capsulotomía posterior con Nd-YAG láser. La AV al mes de la capsulotomía volvió a valores de 20/20. Sin embargo, el mayor diámetro pupilar en condiciones escotópicas respecto del diámetro de la capsulotomía dejó a la paciente con síntomas de halos y deslumbramientos. Actualmente, se monitoriza a la paciente y se está valorando la posibilidad de una nueva capsulotomía.

CONCLUSIÓN

La opacificación de la cápsula posterior postcirugía de cataratas es cada vez más infrecuente, pero puede producir síntomas bastante incapacitantes según su densidad y localización. En el caso de realizar capsulotomía YAG, es importante asegurarse en lo posible un área de tratamiento mayor que el diámetro pupilar en condiciones escotópicas, a fin de evitar halos y deslumbramientos.