

# Comunicación en e-póster

Atención primaria / Salud pública

18-02-2012 • 10:00 - 10:15 → T 3 • 220

## Detección precoz en un caso de meningioma intracraneal

### Autores:

López Navarro, Alberto - Elche <sup>(1)</sup>, García Bernabeu, José Ramón - Alicante <sup>(2)</sup>, Seguí Crespo, M. Mar - Alicante <sup>(2)</sup>

Instituciones: <sup>(1)</sup> Clínica Optométrica, Universidad de Alicante. <sup>(2)</sup> Departamento de Óptica, Farmacología y Anatomía, Universidad de Alicante.

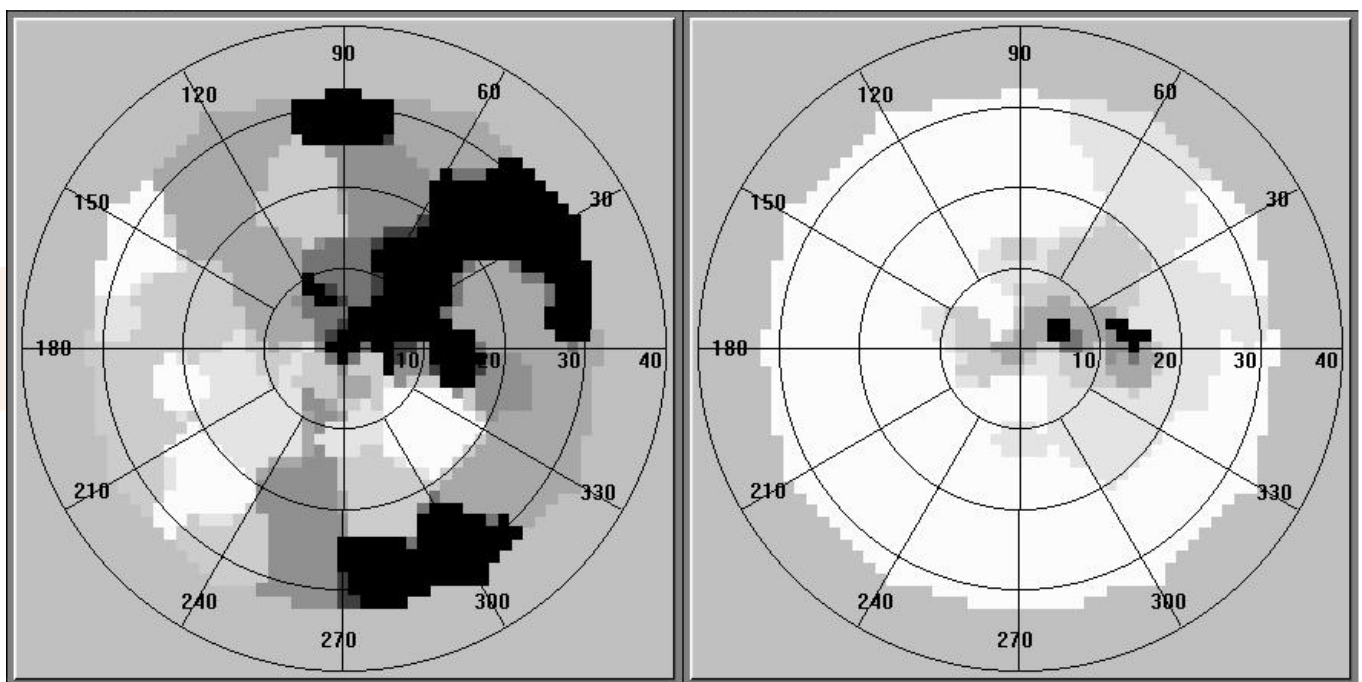
### INTRODUCCIÓN

Los meningiomas son tumores generalmente benignos de crecimiento lento, que se desarrollan en las delgadas mem-

branas que cubren el cerebro y la médula espinal, y que están constituidos por células meningoteliales (aracnoideas) neoplásicas de las meninges. Representan en adultos del 14 al 18% de los tumores primarios intracraneales y afectan más a mujeres en una relación 2:1.

Los síntomas o manifestaciones clínicas de estos tumores (alteraciones visuales, oculomotoras, cefaleas, crisis comiciales papiledema, entre otras) dependen de la localización y del tipo de meningioma.

El tratamiento para estos tumores es la extirpación quirúrgica, siempre y cuando el tamaño, la localización y/o la adhesión a tejido vascular no lo contraindique. Por lo tanto,



Campo visual OD pre y post Meningioma intracraneal



el diagnóstico precoz para detectar tumores de menor tamaño, con tejido vascular y nervioso menos comprometido, puede ser determinante en el pronóstico de estos pacientes.

### HISTORIA CLÍNICA

Mujer de 53 años que acude a la consulta para revisión, ya que refiere cefaleas y alteración de la visión "como si tuviera una nube". No presenta antecedentes oculares ni familiares de interés. Usa corrección óptica para lejos y cerca, pero no ha notado cambios en la agudeza visual, siendo esta normal.

### EXPLORACIÓN Y PRUEBAS COMPLEMENTARIAS

Tras la exploración de la motilidad ocular, reflejos pupilares, cover test y refracción objetiva y subjetiva de lejos y cerca, no se aprecia ningún signo de anomalía visual. Se le aconseja la exploración de fondo de ojo.

En la exploración del polo posterior se diagnostica un edema papilar en OI, por lo que se recomienda realizar una campimetría de ambos ojos como prueba complementaria. El estudio del campo visual muestra alteraciones sensoriales irregulares, depresión general y escotomas incongruentes en el cuadrante temporal-superior. Así, se le sugiere una ex-

ploración clínica neurológica y, en su caso, la realización de una resonancia magnética nuclear.

### DIAGNÓSTICO Y TRATAMIENTO

Las pruebas radiológicas desvelan la existencia de un meningioma de la cresta esfenooidal que comprime parcialmente el nervio óptico y está empezando a afectar al campo visual. El tratamiento, en este caso, es la cirugía con resección total de la masa tumoral.

### EVOLUCIÓN

Tres meses después de la intervención quirúrgica se cita a la paciente para la realización de una nueva medida del campo visual, encontrando una desaparición de los escotomas y un restablecimiento casi completo de la sensibilidad sensorial de la retina.

### CONCLUSIÓN

La atención primaria y la detección precoz de numerosas patologías, como en el caso de este meningioma intracraneal, contribuyen al éxito en el tratamiento, la evolución y la curación de un gran número de pacientes.