

# Comunicación en e-póster

Cirugía refractiva

18-02-2012 • 10:00 - 10:15 → T 1 • 068

## Sorpresa refractiva tras el implante de lentes de fijación iridiana (Artiflex). A propósito de un caso

### Autores:

Diana Herrera, Olga - Terrassa <sup>(1)</sup>, Cardoner Parpal, Antoni - Barcelona <sup>(1)</sup>

Instituciones: <sup>(1)</sup> Clínica Mútua Terrassa.

### OBJETIVO

Presentar las características y el resultado refractivo tras el implante de lentes de fijación iridiana tipo Artiflex y la corrección del error refractivo residual basado en análisis vectorial.

### DESCRIPCIÓN DEL CASO

Paciente de 33 años que desea cirugía refractiva en ambos ojos (AO). Presenta antecedentes de ambliopía en ojo izquierdo (OI) tratada mediante oclusiones en la infancia, uso de gafas desde los 5 años y de lentes de contacto gas permeables desde los 18 años. No presenta antecedentes médicos, quirúrgicos ni familiares importantes.

### Corrección habitual en gafas

Ojo derecho (OD): 20°-3.50-3.75 (0.7-)

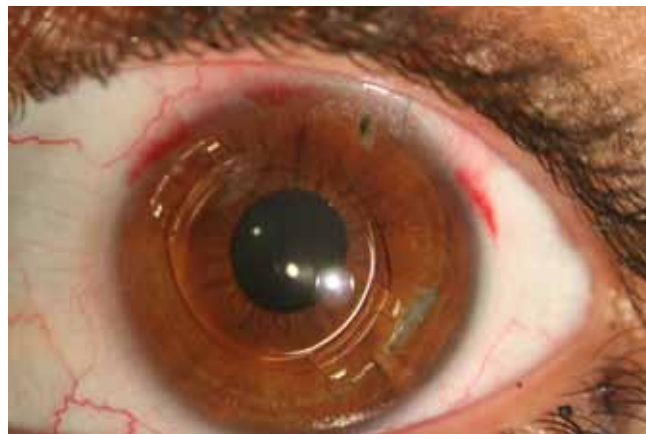
Ojo izquierdo (OI) 160-4.00-6.25 (0.15+)

### Refracción subjetiva

OD: 10°-4.25-3.50 (1.2)

OI: 155-4.75-7.75 (0.7+)

### Refracción subjetiva bajo cicloplejia



OD: 10°-4.50-2.75 (1.2)

OI: 155-4.75-7.50 (0.9+)

Topografía (Orbscan): poderes corneales dentro de la normalidad y astigmatismo regular

### Paquimetría (SP-2000P)

OD: 508 μm

OI: 511 μm

### Diámetro pupilar (Colvard)

6 mm AO

### Biometría (IOL Master)

#### Longitud axial:

OD: 27.74 mm

OI: 29.81 mm



### Amplitud de cámara anterior

OD: 3.78 mm

OI: 3.65 mm

Microscopía endotelial (SP-2000P): población media mayor de 3.000 células/mm<sup>2</sup> AO.

Segmento anterior sin alteraciones en AO.

Dadas las características refractivas de la paciente se desaconseja cirugía Lasik y se decide implante de lentes tóricas de fijación iridiana.

### Se implantan sin incidencias dos lentes tóricas Artiflex de potenciaS:

OD: 0°-5.00-3.00 colocada a 10°

OI: 0°-4.50-8.50 colocada a 155°

La agudeza visual (AV) espontánea al día siguiente fue de 0.9 en OD y 0.5 en OI. Las lentes se encontraban centradas, respetando distancias, con los hápticos bien anclados pero con una orientación errónea de 18° y 140°.

### Al mes de la cirugía la AV no corregida era de 0.4 OD y 0.3 OI con refracción:

OD: 135°-2.00+0.5 (1.0)

OI: 10°-3.25+1.00 (1.0)

Tras consultar a la casa distribuidora, se decide desinsertar el háptico temporal de ambas lentes y rotar en sentido horario 10° la lente derecha y 20° la lente izquierda, para disminuir el astigmatismo residual.

Este cálculo se realizó mediante análisis vectorial partiendo de la refracción postoperatoria.

### EL RESULTADO FINAL TRAS LA RECOLOCACIÓN DE LAS LENTES FUE :

AV sin corrección OD: 1.0 ; 135-0.75 (1.0)

OI: 0.7; 20-1.50+0.75 (1.0)

### CONCLUSIONES

El cálculo para conocer la cantidad de grados y el sentido en que se debe rotar una lente tórica para corregir un defecto refractivo postquirúrgico precisa un análisis vectorial basado en topografías pre y postquirúrgicas, refracción pre y postquirúrgicas, eje teórico y eje real de la lente intraocular implantada.

La rotación de la lente es la maniobra que logra el efecto refractivo deseado. El Lasik o las incisiones arqueadas no estaban indicadas en este caso.

El análisis vectorial fue de utilidad para comprobar la ausencia de variaciones significativas en los valores queratométricos pre y postquirúrgicos, corroborando que la sorpresa refractiva se debía únicamente a una mala implantación de un háptico de la lente.