XXIII CONGRESO INTERNACIONAL
Optometría, Contactología y Óptica Oftálmica
Optom 2014

Uniendo ideas, creando sinergias.

Madrid
4 al 6 de abril

Comunicación oral

PATOLOGÍA / FARMACOLOGÍA

Sábado, 5 de abril ▶ 10:20 h ▶ Sala N-106 ▶ ID-00261

DETECCIÓN Y MANEJO OPTOMÉTRICO EN UN CASO DE DESPRENDIMIENTO DE RETINA TRAUMÁTICO MEDIANTE TELEDIAGNÓSTICO

Autores:

Diana Bravo García[1], Pilar Pastor Balaguer[2], Lucia Manzanas Leal[1]

Instituciones: [1]*eDiagnostic Oftalmología* [2]*Optimil Vallada.*

INTRODUCCIÓN

El traumatismo ocular es la causa más importante de pérdida de visión monocular. Los niños y los adultos jóvenes constituyen el principal grupo de riesgo.

Los principales factores que determinan el pronóstico en un caso de Desprendimiento de Retina (DR) son la afectación macular y el tiempo de evolución.

La teleoftalmología permite realizar exploraciones de fondo de ojo a distancia y detectar posibles lesiones, salvando barreras de tiempo y espacio.

HISTORIA CLÍNICA

Varón de 14 años de edad que acude a consulta a centro óptico. Refiere pérdida de visión en el OD debido a un balonazo recibido 6 meses antes. Por temor a ir al médico, no refirió su sintomatología hasta pasado ese tiempo, y sus padres decidieron acudir a su óptica de confianza.

EXPLORACIÓN CLÍNICA

Se realiza la toma de Agudeza Visual (AV) en ambos ojos, encontrado valores de 0.15 en el OD, con un estado refractivo de +1.5 dioptrias.

Se realizan fotografías de fondo de ojo mediante retinógrafo no midriático. Las imágenes y la historia clínica del paciente son enviadas, a través de procedimientos de telemedicina, para la valoración por parte de un retinólogo.

DIAGNÓSTICO

El resultado de la prueba confirma DR en el OD, lo que justifica su hipermetropización, AV y se relaciona con el traumatismo.

Se le comunica al paciente que debe acudir urgentemente al hospital para tratamiento quirúrgico.

TRATAMIENTO Y EVOLUCIÓN

El paciente acude al servicio de urgencias del hospital comarcal de su zona de residencia, y posteriormente es remitido al hospital de referencia. El informe de teleoftalmología hace que esta remisión hospitalaria se realice con la máxima eficacia y brevedad.

La exploración física hospitalaria confirma el diagnóstico de DR con desgarro superior y mácula OFF. El paciente es remitido a un centro oftalmológico especializado para realizar vitrectomía urgente.

DETECCIÓN Y MANEJO OPTOMÉTRICO EN UN CASO DE DESPRENDIMIENTO DE RETINA TRAUMÁTICO MEDIANTE TELEDIAGNÓSTICO

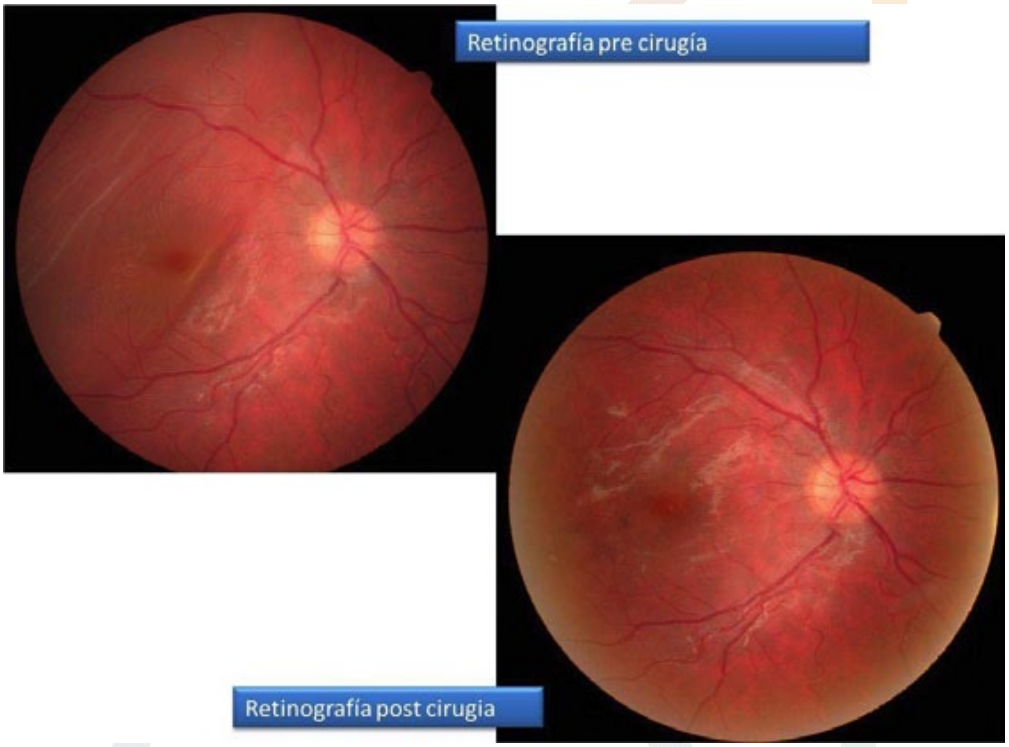

La evolución clínica post cirugía es favorable, realizándose en el centro óptico un seguimiento a los 6 meses, registrándose la AV y retinografía.

La AV es de 0.5 en el OD, y el informe de teleoftalmología indica que la retina está reaplicada, apreciándose cambios pigmentarios en el área macular debido al edema que se produce en estos casos.

Cuando el área macular está afectada (mácula OFF) disminuyen las posibilidades de recuperación funcional por lo que su AV puede considerarse un éxito quirúrgico. La mejoría suele considerarse definitiva en torno a los 6 meses tras cirugía. Se aportan retinografías pre y post cirugía (*Figura 1*).

CONCLUSIÓN

La aplicación de la telemedicina en el campo oftalmológico se encuentra en pleno desarrollo. Abre la puerta a un innovador modelo de colaboración entre oftalmólogos y optometristas, favoreciendo la concienciación de la sociedad sobre la importancia de las revisiones preventivas. Muestra de los beneficios es este caso clínico. El paciente acude en primer lugar al nivel primario de atención visual (centro óptico de referencia) donde se diagnostica la patología que presenta, iniciándose un circuito eficaz de derivaciones, dando como resultado la instauración del tratamiento quirúrgico en un breve plazo de tiempo.