Comunicación oral

ATENCIÓN PRIMARIA / SALUD PÚBLICA — Viernes, 4 de abril ▶ 10:20 h ▶ Sala N-112 ▶ ID-00370

OPTOMETRÍA EN ATENCIÓN VISUAL PRIMARIA. CAMPO MULTIDISCIPLINAR. CASO CLÍNICO HIDROCEFALIA

Autores:

Javier Cantó Vañó[1], Antonio Javier Pérez Ortega[1]

Instituciones: [(1)] *Ópticas ClaraVisión*

La hidrocefalia es una condición en la que la principal característica es la acumulación excesiva de líquido en el cerebro. El líquido cerebroespinal es un líquido claro que rodea el cerebro y la médula espinal. La acumulación excesiva de este líquido resulta en la dilatación anormal de los espacios en el cerebro llamados ventrículos. Esta dilatación ocasiona una presión potencialmente perjudicial en los tejidos del cerebro. La atrofia puede ser tan marcada que las paredes cerebrales se reducen a un milímetro de espesor. La hidrocefalia puede ser congénita o adquirida. La hidrocefalia congénita se halla presente al nacer y puede ser ocasionada por influencias ambientales durante el desarrollo del feto o por predisposición genética. La hidrocefalia adquirida se desarrolla en el momento del nacimiento o en un punto después. Este tipo de hidrocefalia puede afectar a las personas de todas las edades y puede ser ocasionado por una lesión o una enfermedad. A continuación se presenta un caso clínico en el que el optmetrista como agente de atención primaria debe reconocer y saber derivar para que nuestro paciente reciba los cuidados y tratamientos oportunos.

El paciente JCV acudió a consulta para realizarse una revisión, ya que según él parecía “que veía un poco más borroso que antes cuando no utilizaba las gafas”.

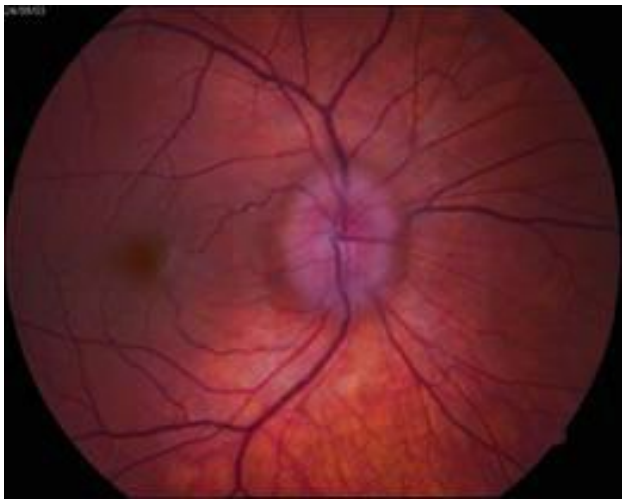

RX gafas:

OD: - 0.25 – 0,50 25°

OI.: - 0.50 – 0,50 180°

Está diagnosticado de migrañas con el consecuente tratamiento. El resto de la historia tanto personal como familiar es irrelevante.

OPTOMETRÍA EN ATENCIÓN VISUAL PRIMARIA. CAMPO MULTIDISCIPLINAR. CASO CLÍNICO HIDROCEFALIA.

En el examen optométrico se presentaron los siguientes resultados:

Av sc OD 1,0 dif OI 0,9 Av cc OD 1,0 OI 1,0

Estado refractivo:

O.D.:+ 00.25 - 00.75 25° Av: 1.2

O.I.:- 00.50 180 Av: 1.2

Motilidad extrínseca: sin restricciones.

Endoforia en VC de 6 L.

Agudeza visual estereoscópica: 40”

Salud Ocular:

Pupilas: PIRRLA MG (-).

La valoración de la cámara anterior es de 1/1.

PIO OD:12 OI:13 mm Hg Goldman

La observación del fondo ocular presentaba papiledema bilateral sin estrias ni hemorragias y reflejo foveal en ambos ojos.

Debido a los hallazgos encontrados se remitió al paciente de urgencia para que se realizase una exploración neurológica.

Al paciente se le practicó un TAC con contraste y una resonancia, obteniéndose el siguiente diagnóstico: hidrocefalia supratentorial que afecta a los ventrículos laterales y al III ventrículo, no identificándose signos de edema insterticial. Tanto en el TAC como en la resonancia se advierte una zona de estenosis en la porción medial del acueducto de Silvio.

CONCLUSIÓN

Hoy por hoy es necesario para la práctica de la optometría, como profesionales sanitarios de atención primaria, la formación completa en todos los campos. contactología, binocularidad, neurología, etc... Cabe recordar que el saber no ocupa lugar y nunca sabemos suficiente aunque muchas veces creamos lo contrario.