Comunicación oral

VISIÓN BINOCULAR / REFRACCIÓN / FUNCIÓN VISUAL — Sábado, 5 de abril — 09:20 h — Sala N-112 — ID-00419

NEUROPATÍA ÓPTICA DE KJER. MEJORA DE LA FUNCIÓN VISUAL MEDIANTE EL DISEÑO DE UN PROGRAMA ESPECÍFICO DE TERAPIA VISUAL

Autores:

Mónica García Prado[1]

Instituciones: [1] *Área Oftalmológica Avanzada*

INTRODUCCIÓN

La neuropatía óptica de kjer es una enfermedad hereditaria del tipo autosómico dominante. Se manifiesta de los 4 a los 6 años de edad aunque los síntomas visuales no suelen ser perceptibles hasta más tarde debido a la lenta progresión en la disminución de agudeza visual. La atrofia es debida a una disminución de las células ganglionares de la retina. Se produce una pérdida de visión lenta y progresiva, afectación central de campo visual y alteración en la visión del color.

HISTORIA CLÍNICA

Diagnosticada de neuropatía óptica de kjer hace 5 años, diabetes tipo II diagnosticada hace 4 años,gafas. Madre con esclerosis múltiple.

EXPLORACIÓN CLÍNICA

Chica de 22 años diagnosticada hace 5 años de neuropatía óptica de kjer acude a consulta para valorar estado funcional de la visión. Corrección óptica habitual oi: 5º-1.00-0.75 agudeza visual 0.1+,oi:4º-0.75+0.00 agudeza visual 0.2 que no mejora más con subjetivo o agujero estenopeico, cover test ortotropia/foria tanto en visión lejana como en visión próxima, visión del color alterada.

PRUEBAS COMPLEMENTARIAS

Campo visual y tomografía de coherencia óptica de papila y células ganglionares,gdx(analizador fibras nerviosas),se confirma afectación de campo visual y nervio óptico.

DIAGNÓSTICO

Se confirma diagnóstico de neuropatía óptica de kjer, ambliopía mayor a la que correspondería por estado de la neuropatía, la lesión del nervio óptico ocasionaría una reducción visual del 30% inferior a la pérdida actual.

TRATAMIENTO

Se plantea tratamiento mediante terapia visual para intentar recuperación visual por ambliopía mayor a la esperada debido a neuropatía así como intentar mejorar el resto de habilidades visuales hasta su máximo potencial. El primer objetivo es mejorar la agudeza visual, trabajamos con estimulación sensorial de contraste variable de forma binocular 1 hora al día después de dos meses y medio agudeza visual ha mejorado hasta 0.3 en ambos ojos, seguimos trabajando para mejorar ambliopía e introducimos trabajo de motilidad y acomodación,transcurridos cinco meses obtenemos una agudeza visual de 0.4

NEUROPATÍA ÓPTICA DE KJER. MEJORA DE LA FUNCIÓN VISUAL MEDIANTE EL DISEÑO DE UN PROGRAMA ESPECÍFICO DE TERAPIA VISUAL

en ambos ojos mejora a nivel de motilidad y acomodación introducimos trabajo para aumentar rango de vergencias fusionales transcurridos 10 meses del inicio de la terapia obtenemos agudeza visual 0.5 ambos ojos a monocular, 0.6- de forma binocular normalización de la flexibilidad acomodativa, mejora de la amplitud acomodación, aumento de los rangos de vergencias fusionales. La paciente manifestó una clara mejora en la agudeza visual así como mayor facilidad para estudiar,aumento de la distancia de trabajo,mejora en la sensación de visión periférica.

CONCLUSIONES
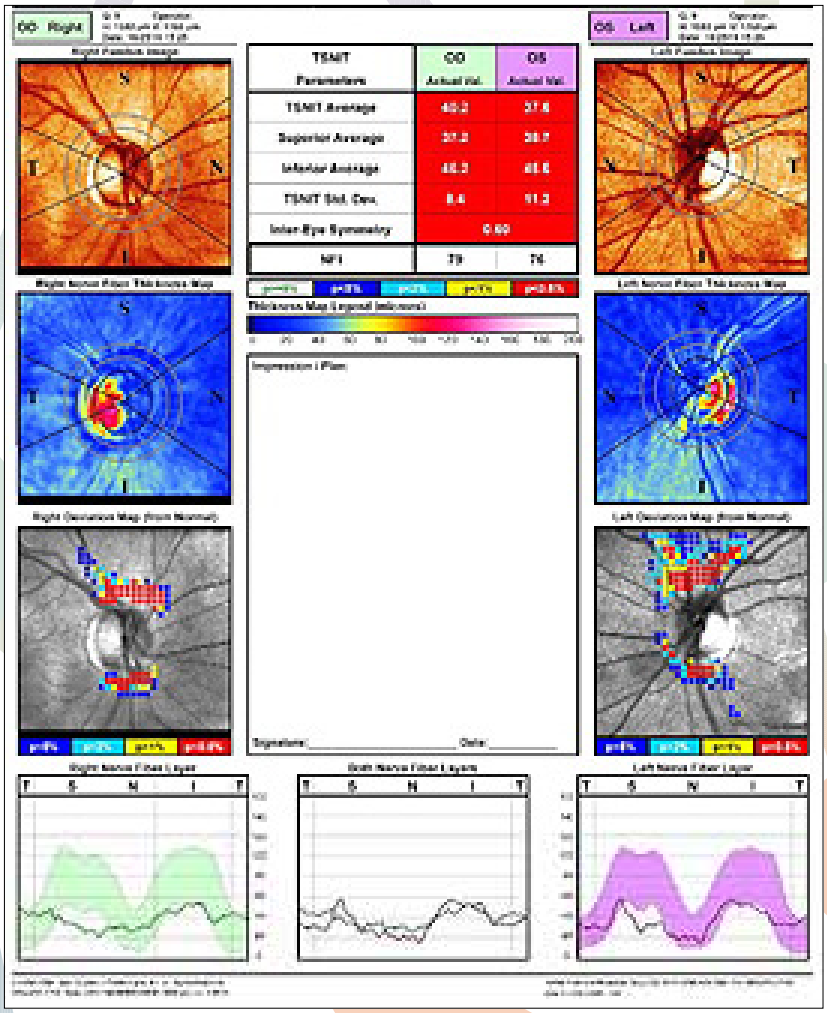
Ante una patología ocular es importante comparar los hallazgos clínicos con el estado de la función visual y ver si la perdida visual está justificada o no, en este caso se determinó que la perdida visual era superior a la esperada por la producida debido a la patología ocular de fondo, diseñando un programa de terapia visual personalizado podemos mejorar la calidad visual.