XXIII CONGRESO INTERNACIONAL
Optometría, Contactología y Óptica Oftálmica
Optom 2014

Uniendo ideas, creando sinergias.

Madrid
4 al 6 de abril

Comunicación e-póster

OPTOMETRÍA PEDIÁTRICA | Viernes, 4 de abril | 09:00 h | T-06 | ID-00360

AMBLIOPÍA SIGNOS DE INCLUSIÓN. CASO ENMASCARADO POR RETINOSQUISIS JUVENIL

Autores:

Javier Cantó Vañó[1] , Antonio Javier Pérez Ortega[1]

Instituciones: [1]*Ópticas ClaraVisión*

INTRODUCCIÓN

La ambliopía es una reducción unilateral o, con menor frecuencia, bilateral de la mejor agudeza visual corregida que no puede atribuirse directamente al efecto de ninguna anomalía estructural del ojo ni de la vía posterior. Es decir siempre tiene que haber una causa para poder diagnosticar a un paciente de ambliopía. Las causa posibles son las siguientes: estrabismos, anisometropía o errores de refracción bilaterales elevados (isometropía) y privación visual.

Por desgracia, y aunque no lo parezca, en el mundo optométrico y oftalmológico, se diagnostican pacientes de ambliopía sin que su estado refractivo o binocular lo justifique. A continuación presentamos un caso que corrobora los errores a la hora de diagnosticar la ambliopía.

Paciente de 9 años que acude a consulta para una 3ª opinión. Este paciente estaba siendo tratado en una clínica oftalmológica desde hacía 4 años y al ver que no evolucionaba fueron a otra donde les diagnosticaron de los mismo, ojo vago bilateral. Durante el tratamiento varias veces hablaron de hacer oclusión pero nunca se llevó a cabo. El paciente usa gafas de +1.50 en cada ojo desde hace 4 años, siendo el resto de la historia irrelevante.

EXAMEN OPTOMÉTRICO

-Av sc OD 0,3 OI 0,3
-Av cc OD 0,3 OI 0,3
-Bruckner leve hipermetropía.
-Cover terst ortofórico tanto en visión de lejos como en visión de cerca.
-Pupilas PIRRLA MG -
-Motilidad normal.
-Refracción cicloplégica +2.00 en cada ojo.
-Biomicroscopía no se hallazgos relevantes, siendo los medios totalmente transparentes.

-Segmento posterior: se aprecia retinosquisis juvenil diagnosticada mediante OCT. En la observación del fondo de ojo, también se aprecia leves cambios de pigmentación a nivel macular.

El diagnóstico fue confirmado por el retinólogo de la clínica IMO de Barcelona.

Una hipermetropía de +2.00 en cada ojo no justifica

una ambliopía isometrópica, ya que según los estudios ATS, no es suficiente cantidad dióptrica como para crear dicha penalización de agudeza visual. Pensar en oclusiones o derivar el paciente al estrabólogo indica que en ningún momento se ha buscado el diagnóstico de inclusión, ya que una deficiencia de agudeza visual bilateral no puede ser provocada por un estrabismo.
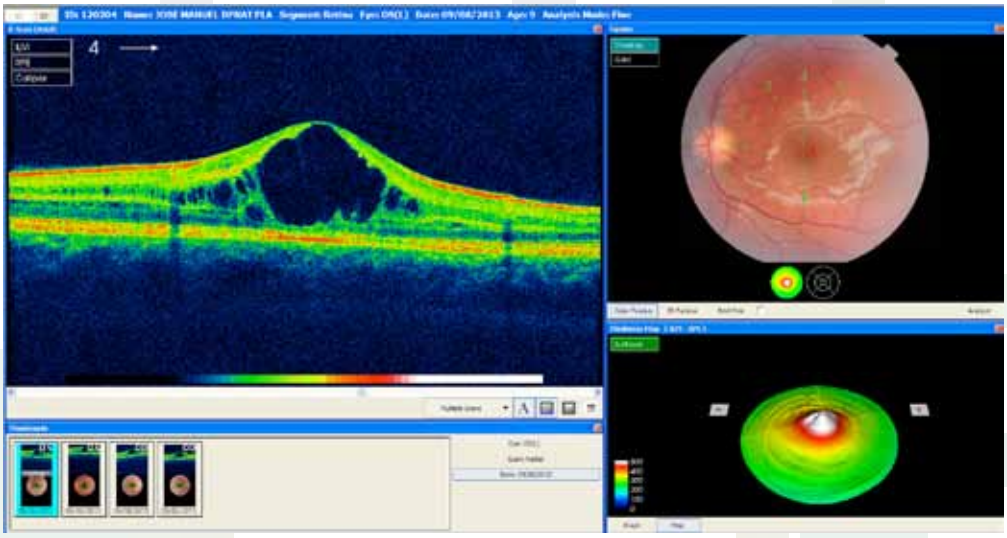
Recordar que siempre tiene que haber una causa que determine la deficiencia de Agudeza visual de nuestro paciente, ya sea causa patológica o no. Por lo tanto no podremos establecer un diagnóstico sin que haya pruebas clínicas que lo determinen y lo justifiquen.