

COMUNICACIÓN EN E-PÓSTER

ID: 02745

PATOLOGÍA SEGMENTO ANTERIOR

PERFORACIÓN CORNEAL POR DÉFICIT DE VITAMINA A

Autores: MARÍA BOSCH VIDAL¹, Elche; RAQUEL PÉREZ AGULLÓ¹, Elche; NURIA PARRES SEMPERE¹, Elche; SILVIA MARTÍNEZ SÁNCHEZ¹, Elche; NEREA BELTRÁN PAREDES¹, Elche; MARÍA CARMEN ALVARADO VALERO¹, Elche.

1 - Hospital Universitario del Vinalopó.

Palabras clave: vitamina A, xeroftalmia, úlcera corneal.

La vitamina A es una vitamina liposoluble necesaria, entre otras cosas, para la integridad del epitelio corneo-conjuntival y la mucina de la lágrima. Además interviene activamente en el proceso de transducción de la señal visual.

En los países desarrollados, la avitaminosis A es muy rara, si ocurre, suele ser debido a déficit en su absorción, almacenamiento o transporte.

El objetivo de este trabajo es mostrar los efectos devastadores de la avitaminosis A en el primer mundo. Así como alertar al clínico de la importancia de una sospecha temprana ante un cuadro de úlcera aséptica rebelde al tratamiento estándar.

Presentamos el caso de un varón de 19 años que acude a nuestro Servicio por pérdida de visión en ojo derecho (OD) y dolor de 4 semanas de evolución. Su Agudeza visual (AV) era de 0,3/1 en su OD y 0,8/1 en su ojo izquierdo (OI). En la biomicroscopía de OD presentaba un absceso séptico, con marcada xeroftalmia conjuntival y manchas de Bitot en limbo. En OI xeroftalmia, manchas de Bitot y epitelopatía difusa. El fondo de ojo OD no valorable y OI normal.

El cultivo del raspado corneal de OD demostró un pneumococo. La analítica mostro unos niveles de vitamina A de 0,01 mg/l (0,9-2,5 mg/l), hipertransaminasemia, anemia macrocítica, hipolipoproteinemia y déficit de B12.

Se instauro tratamiento con vancomicina y ceftazidima en OD, así como lágrimas artificiales en ambos ojos y vitamina A oral. Se derivó el caso a endocrinología y digestivo.

El caso evolucionó mal en ambos ojos. Con perforación corneal, atalamia y leucoma adherente en OD y visión de percepción de luz. Y ulcera grave trófica en OI con visión de 0,3/1

Ante esto se cambió el tratamiento de vitamina A a vía intramuscular 100.000 UI cada 28 días, se añadió ácido fólico y vitamina B12

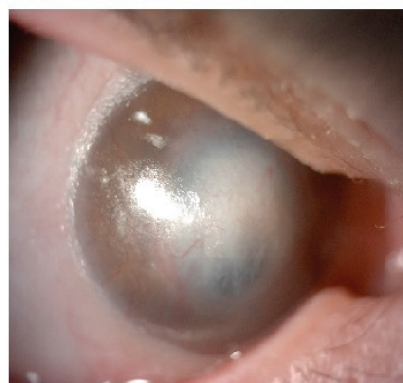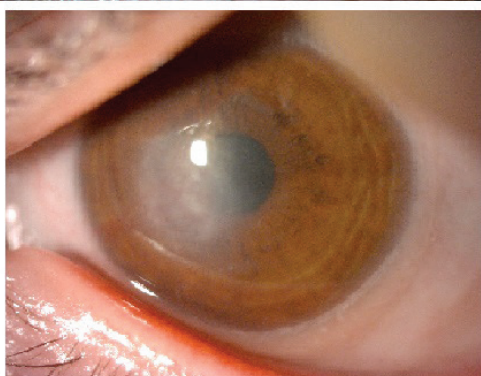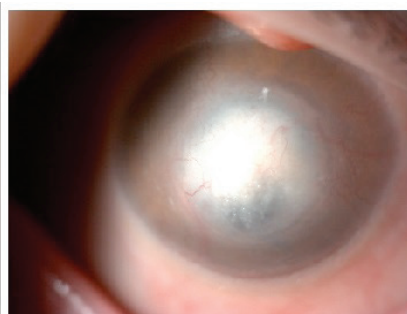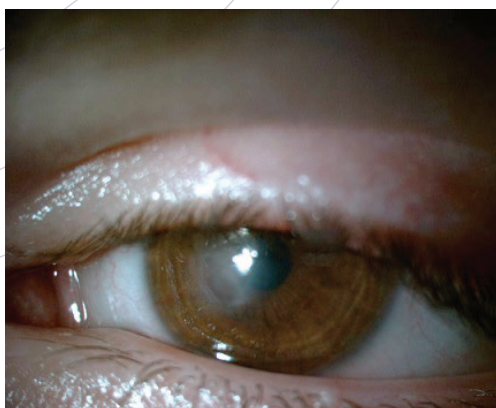
A los 10 días se observó una mejoría espectacular, con desaparición de la xeroftalmia en ambos ojos, la úlcera de OI cicatrizó.

Este paciente mostraba un déficit nutricional importante, con caquexia y pérdida de 12 kilogramos en 2 años. La instauración pronta de vitamina A resuelve rápidamente el cuadro de xeroftalmia y evita las complicacio- ▶

COMUNICACIÓN EN E-PÓSTER

- ▶ nes posteriores devastadoras. Es un cuadro raro, y por lo tanto difícil de sospechar.
Ante un cuadro de epitelopatía corneal bilateral, úlceras rebeldes al tratamiento estándar y manchas de

Bitot con marcada xeroftalmia hemos de sospechar una avitaminosis A, e instaurar rápidamente el tratamiento, además de indagar en la causa desencadenante.



ORGANIZA:



ÓPTICOS
OPTOMETRISTAS
Consejo General

AVALA:



SOCIEDAD ESPAÑOLA
DE OPTOMETRÍA
SEO

COLABORA



FUNDACIÓN
SALUD VISUAL
DESARROLLO OPTOMÉTRICO Y AUDIOLÓGICO

PARTNER PREFERENTE



IFEMA
MADRID

expòptica