

COMUNICACIÓN EN E-PÓSTER

ID: 02746

PATOLOGÍA SEGMENTO POSTERIOR

GLAUCOMA NEOVASCULAR POR RETINOPATÍA DIABÉTICA

Autores: NURIA PARRES SEMPERE¹, Elche; RAQUEL PÉREZ AGULLO¹, Elche; MARÍA BOSCH VIDAL¹, Elche; NEREA PAREDES BELTRÁN¹, Elche; SILVIA MARTÍNEZ SÁNCHEZ¹, Elche; ÁLVARO PIÑERO SÁNCHEZ¹, Elche; JUAN CARLOS PASTOR BERNIER¹, Elche.

1 - Hospital Universitario del Vinalopó.

Palabras clave: glaucoma neovascular, retinopatía diabética, rubeosis.

JUSTIFICACIÓN Y OBJETIVOS

La retinopatía diabética proliferativa es la principal causa del glaucoma neovascular.

En la retinopatía diabética, los vasos sanguíneos dañados se cierran, lo que causa el crecimiento de nuevos vasos sanguíneos anormales en la retina llamado neovascularización. El glaucoma neovascular ocurre por la aparición de nuevos vasos a nivel del iris (rubeosis iridis) y del ángulo de la cámara anterior los cuales producirán con el tiempo un bloqueo de la malla trabecular y el consiguiente incremento de la presión intraocular. Si dicho incremento de presión es permanente la visión se verá afectada irreversiblemente en muy corto plazo de tiempo (días).

MATERIAL Y MÉTODO

Historia clínica: Paciente en seguimiento en oftalmología varón de 58 años, pseudofáquico con diabetes mellitus insulino dependiente (DMID) de 20 años de evolución, mal control de la glucemia, en la última analítica (4 meses antes) la glicosilada (HbA 11.4). Diagnosticado de retinopatía diabética. Acude a Urgencias por dolor y ojo rojo ojo izquierdo (OI) de 3 días de evolución, además de visión borrosa.

Exploración clínica: En el examen que realizamos tiene agudeza visual de 0.7 con la mejor corrección, 4 meses antes tenía 1.0. La presión intraocular tomada con tonó-

metro de aire es de 45mmHg. En el examen con lámpara de hendidura se observa hiperemia conjuntival, edema corneal, midriasis media arreactiva y rubeosis iridis 360°, pseudofaquia correcta. Al examinar el fondo del ojo se aprecian signos de retinopatía diabética proliferativa.

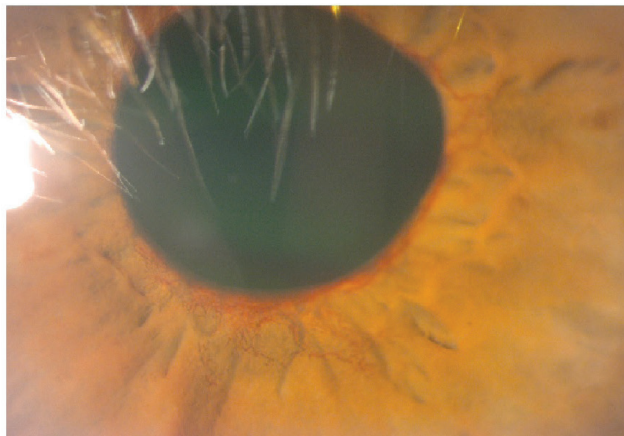
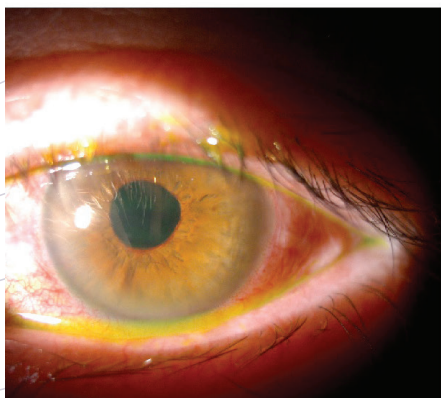
RESULTADOS

Diagnóstico: Glaucoma neovascular secundario a retinopatía diabética.

Tratamiento y evolución: Remitimos al oftalmólogo que inicia tratamiento con hipotensores intravenosos, orales y tópicos con la finalidad de conseguir una bajada de la presión intraocular lo antes posible. En un segundo tiempo se inició terapia intravítrea con *antivegf* (Eylea) para conseguir regresión de los neovasos ocasionantes del glaucoma y al día siguiente pantofotocoagulación para evitar la reaparición de esos neovasos.

CONCLUSIÓN

Es fundamental por lo tanto detectar y remitir con urgencia al oftalmólogo para pautar el tratamiento lo antes posible con el fin de que se restablezcan los valores normales de presiones intraoculares y así evitar daños oculares irreversibles y la pérdida de visión del paciente.



ORGANIZA:



AVALA:



COLABORA



PARTNER PREFERENTE

