

COMUNICACIÓN EN PÓSTER

PATOLOGÍA / FARMACOLOGÍA

ID: 1576

Membrana neovascular idiopática en paciente joven

➤ Autores: Verónica Gómez Palacios¹, Irene Altemir Gómez², Francisco Bartol Puyal², Teresa Perez Roche², Pilar Calvo Pérez²

¹Facultad de Ciencias. Departamento Física Aplicada. Universidad de Zaragoza. ²Hospital Miguel Servet. Departamento de Oftalmología, Ginecología y Obstetricia.

INTRODUCCIÓN AL CASO

La membrana neovascular idiopática es una patología poco frecuente que designa la presencia de neovascularización (NVC) sin anomalías predisponentes sistémicas ni del fondo de ojo que a menudo afecta a pacientes más jóvenes. Se produce una alteración grave de la visión.

HISTORIA CLÍNICA

Paciente de 30 años sin antecedentes oculares que viene a consulta por visión borrosa en ojo izquierdo (OI). No toma medicación y no tiene ningún antecedente ocular. Tampoco hay antecedentes familiares de interés.

EXPLORACIÓN CLÍNICA

En la exploración se encuentra agudeza visual (AV) del ojo derecho (OD) 1 y AV OI 0,5. Presenta alteración en rejilla de Amsler. En el segmento anterior no se detectaron signos de actividad inflamatoria y la tensión ocular era normal. En la observación del fondo de ojo (FO) se ve NVC y hemorragias en el área subfoveal.

PRUEBAS COMPLEMENTARIAS

En la tomografía de coherencia óptica (Figura 1) (OCT) aparece levantamiento del área macular.

Al realizar angiografía fluoresceínica encontramos una lesión de color grisáceo, membrana neovascular, con bordes mal definidos y hemorragias en el área de la lesión (Figura 2).

DIAGNOSTICO

Las alteraciones observadas principalmente en FO, OCT y angiografía fluoresceínica fueron propias de una membrana epirretiniana.

TRATAMIENTO Y EVOLUCIÓN

Se le administraron fármacos antiangiogénicos, ranibizumab, en pauta mensual. Al mes de la segunda administración, la sensación subjetiva del paciente fue positiva y presentó AV del OI 0,7. El OCT presentó menos levantamiento de la zona. Después de la tercera dosis la paciente presentó una AV de 1 y ausencia de líquido en OCT.

CONCLUSIÓN

El número de casos de NVC catalogados como idiopáticos es proporcionalmente escaso. La NVC idiopática presenta en principio mejor pronóstico que la producida por una causa secundaria. Tanto la fotocoagulación con láser como el uso de fármacos intravítreos están indicados para el tratamiento de estas membranas. En este caso



Sesión 6



Viernes, 13
de abril



17:45 h a 18:00 h



Terminal 19



se indicó tratamiento con antiangiogénicos con la finalidad de reducir el crecimiento de la membrana, frenar la proliferación de los vasos activos y evitar la pérdida permanente de visión. La NVC idiopática en jóvenes, es un proceso importante que debe ser tenido en cuenta en el diagnóstico diferencial de las lesiones retinianas.

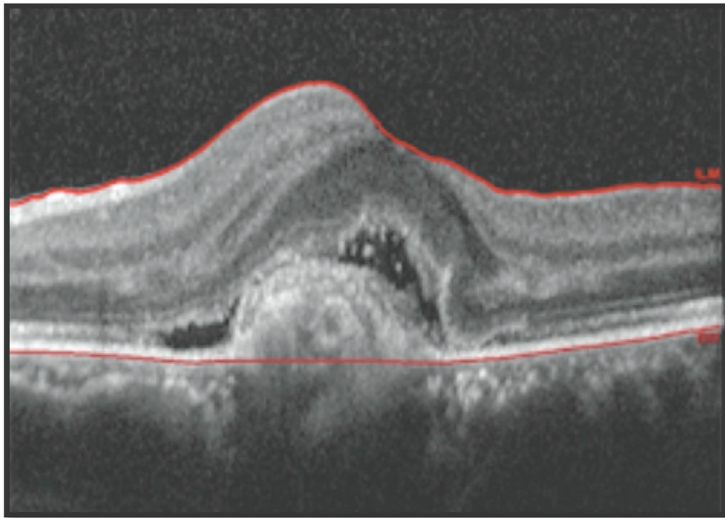


Figura 1. Tomografía de coherencia óptica (OCT)

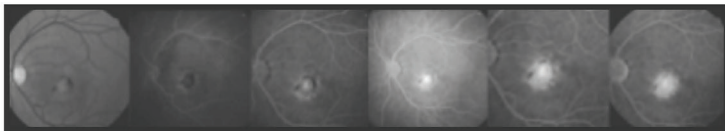


Figura 2. Angiografía fluoresceínica

ORGANIZA:



AVALA:



COLABORA:



COLABORACIÓN ESPECIAL:

